

Terminai kepenų anatomijai ir rezekcijoms apibūdinti: Brisbane 2000 metų sistema būtina naudotis ir Lietuvoje

Terminology for definition of liver anatomy and resections: it is essential to use Brisbane 2000 system in Lithuania

Raimundas Lunevičius

Vilniaus universiteto Gastroenterologijos, nefrourologijos ir chirurgijos klinikos Bendrosios chirurgijos centras, Vilniaus greitosios pagalbos universitetinė ligoninė, Šiltnamių g. 29, LT-04130 Vilnius
El. paštas: rlunevichus@yahoo.com

Vilnius University, Clinic of Gastroenterology, Nefrourology and Surgery, Center of General Surgery, Vilnius University Emergency Hospital, Šiltnamių str. 29, LT-04130 Vilnius, Lithuania
E-mail: rlunevichus@yahoo.com

Įvadas / tikslas

Tarptautinės hepatopankreatobiliarinės asociacijos (IHPBA) terminologijos komitetas 2000 metais Brisbane (Australija) vykusiame kongrese unifikavo terminus kepenų anatomijai ir rezekcijoms apibūdinti. Šio straipsnio pagrindinis tikslas – gimtąja kalba publikuoti 2000 metais paskelbtą *Brisbane* sistemą. Nomenklatūros terminų vertimas į lotynų kalbą, jų apibūdinimas, reikšmės ir problematikos įvardijimas yra kiti šio straipsnio tikslai.

Medžiaga

2000 metais Brisbane (Australija) paskelbta IHPBA terminologijos komiteto kepenų anatomijos ir rezekcijų nomenklatūra.

Rezultatai

IHPBA *Brisbane* 2000 metų terminai išversti į lietuvių ir lotynų kalbas. Terminas *hemiliver* neturi loginio pagrindimo, nes dešinioji ir kairioji kepenų dalys pagal savo tūrius yra nelygios. Šių anglų kalbos terminų vertimas į lietuvių kalbos medicinius terminus yra problemiškas: *hemiliver*, *right liver*, *left liver*, *section*, *sectionectomy*, *trisectionectomy*. Terminas *hemiliver* į lotynų kalbą neišverčiamas. Žodis *lobe*, t. y. skiltis, yra tinkamesnis nei žodis *hemiliver* (taip pat jis tinkamesnis apibūdinant terminus *right liver* ir *left liver*). Diskusija apie žodžio „skiltis“ tinkamumą nomenklatūroje turi būti atnaujinta dar kartą. Nors lotyniško termino *sectio* reikšmė išlieka prieštaringa, šis terminas galėtų būti vartojamas. Terminas *sector* vertiniai iš anglų kalbos į lietuvių ir lotynų kalbas yra tinkamesni nei termino *section*. Vilniaus universiteto profesorius Juozas Serapinas 1961–1972 metais tirdamas kepenų anatomiją apibūdino devynis kepenų segmentus.

Išvados

Terminai *lobe* (anglų k.), *skiltis* (lietuvių k.), *lobus* (lotynų k.) yra tinkamesni kepenų anatomijos ir rezekcijų nomenklatūrai nei panašią prasmę turintys terminai *hemiliver* ir *liver* (skiltis „skiriant“ vidurinei kepenų plokštumai). *Brisbane 2000* metų sistema išlieka prieštaringa pagal terminams keliamus reikalavimus. Ne anglų kalba, o lotynų kalba, kuri išlieka tradicine akademinė medicina kalba, galėtų būti bazine kalba parenkant ir nustatant anatominius ir chirurginius terminus kepenų anatomijos ir rezekcijų terminų nomenklatūrai. J. Serapino įnašas į devynių segmentų kepenų struktūros koncepcijos tyrimo istoriją turi būti įvertintas iš naujo.

Pagrindiniai žodžiai: kepenų anatomija, kepenų terminija, kepenų chirurgija, hepatektomija, kepenų rezekcija, hemihepatektomija, sektioektomija, sektorektomija, segmentektomija

Background / objective

Translation of the universal Brisbane 2000 terminology of liver anatomy and resections into Lithuanian and Latin languages and pointing out how the translated versions correspond to specific attributes for the terminology.

Material

Terminology of Liver Anatomy and Resections by Terminology Committee of the IHPBA, Brisbane 2000, Australia.

Results

The IHPBA Brisbane 2000 terminology of liver anatomy and resections is introduced in the Lithuanian language. The terminology of this nomenclature was translated into and introduced in the Latin language, too. The term *hemiliver* has no logistic explanation and translation because the right hemiliver and the left hemiliver are not equal in volume. The following terms were translated with difficulty into Lithuanian: *hemiliver*, *right liver*, *left liver*, *section*, *sectionectomy*, *trisectionectomy*. In fact, they are not translatable directly word by word in this national language. The term *hemiliver*, is not translated into Latin at all. The use of word *lobe* instead of word *hemiliver* (in addition, instead of *right liver* and *left liver*) can be discussed further. The meaning of the term *section* still remains controversial in Latin. Nevertheless, it could be acceptable. The term *sector* is more suitable than the term *section* both in Lithuanian and in Latin. Professor of Vilnius university (Lithuania) Juozas Serapinas defined 9 hepatic segments and described them in scientific literature in the period of his research in 1961–1972.

Conclusions

The term *lobe* (by midplane of the liver) is more suitable in the nomenclature of hepatic anatomy and resections than the terms *hemiliver* or *liver*. The terms of Brisbane 2000 system are still controversial regarding attributes for the terminology (translatability and others). Not English but Latin, which still remains a traditional academic medical language, might be the basic language for constructing anatomical and surgical terms for the nomenclature of liver anatomy and resections. If so, terms have to be constructed in Latin and translated from Latin into English and other national languages. The contribution of J. Serapinas to the history of development of the 9-segment structure of the human liver should be re-evaluated.

Key words: liver anatomy, liver terminology, liver surgery, hepatectomy, liver resection, hemihepatectomy, sectionectomy, sectorectomy, segmentectomy

Įvadas

Tarptautinės hepatopankreatobiliarinės asociacijos (IHPBA) terminologijos komitetas 2000 metais Brisbane (Australija) vykusiame kongrese unifikavo terminus kepenų anatomijai ir rezekcijoms apibūdinti [1]. Komiteto nariai: Steven M. Strasberg (pirminin-

kas) (JAV), Jacques Belghiti (Prancūzija), Pierre-Alain Clavien (Šveicarija), Eldar Gadzijeve (Slovėnija), James O. Garden (JK), Wan-Yee Lau (Kinija), Masatoshi Makuuchi (Japonija), Russell W. Strong (Australija).

Šis susitarimas buvo netrumpų diskusijų ir anketinių apklausų rezultatas. Tai sužinota asmeniškai bendraujant su Nagojos universiteto profesoriumi Yuji

Nimura 1999 metais ir tais pačiais metais susirašinėjant su Tokijo universiteto profesoriumi Masatoshi Makuuchi dėl termino *section* (anglų k.) vertimo labai tikėtinų nesusipratimų į kitas kalbas, tarp jų ir lotynų. Ši žinia buvo perduota S. M. Strasbergui.

Iki 2000 metų vyravo dvi kepenų anatomiją apibūdinančių terminų sistemos. To priežastis: vieną poziciją išreiškė Claud Couinaud (Prancūzija) [2], kitą – John E. Healey Jr ir Paul C. Schroy (JAV) [3]. Viena jų rėmėsi vartų venų eigos ypatybėmis, kita – tulžies latakų ir kepenų arterijų eigos ypatybėmis. Pirmoji – C. Couinaud koncepcija – vyravo Prancūzijoje, Vokietijoje, antroji – J. E. Healey Jr ir P. C. Schroy koncepcija – Japonijoje, Honkonge, JAV.

Nomenklatūra anatomijai ir operacijoms apibūdinti svarbi ne vien chirurgų praktiniam darbui, bet ir mokslinėms diskusijoms (bendravimo priemonė), akademiniam mokymams. Universitetinio mokymo apie chirurginę kepenų anatomiją turinį lemia dėstytojo chirurginė filosofija ir pasirengimas. Nesant vienos terminų sistemos akademinės patikros metu (testai, egzaminai) atsiranda nesusipratimų „grėsmė“. Šiuo metu ji gali būti ryški ir skausminga, jei universitetų chirurgijos centrai remsis ne prieš septynerius metus paskelbtu *Brisbane* sutarimu, o kuria nors viena tradicine, pavadinčiau regionine, koncepcija. Šitai prognozuoti galima, jei viena ar kita kalba išleidžiamoje akademinėje literatūroje nesugebama išdėstyti jau senokai patvirtintos nomenklatūrinės sistemos – Brisbane sutarimo teiginių [1]. Kaip ryškus pavyzdys yra naujausias 2006

metų pabaigoje lietuvių kalba išleistas vadovėlis „Chirurgija“. Devinto skyriaus poskyrio „Kepenų chirurginės ligos“ 454 puslapyje [4] naudojamos labai į H. Bismutho straipsnio [5] paveikslą panašiu ir 9.9 numeriu pažymėtu paveikslu ir tokiais terminais kaip „dešinioji lobektomija“ ir „kairioji lobektomija“. Jei nenurodoma (o to „Chirurgijoje“ ir trūksta), kuria sistema remiamasi, tai tampa dviprasmybe, nes C. Couinaud koncepcijoje [2] ir J. E. Healey, P. C. Schroy koncepcijoje [3] šių terminų prasmė yra skirtinga. Kita vertus, minėto poskyrio autoriai 440 puslapyje teisingai teigia: „Tarpautinės hepatopankreatobiliarinės asociacijos (IHPBA) ekspertų komitetas 2000 m. paskelbė vieningą pagrindinių kepenų rezekcinių operacijų nomenklatūrą“. Taigi, pradėta, bet nebaigta, užsiminta, bet nutylėta, pradėta recenzuoti (nenurodyta kas), bet nelaiku sustota. Brisbane terminų sistemoje apie lobektomijas nekalbama.

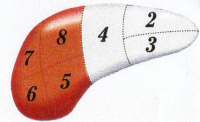
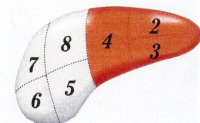
Šio straipsnio pagrindinis tikslas – gimtąja kalba supažindinti su 2000 metais paskelbta Brisbane sistema. Nomenklatūros terminų vertimas į lotynų kalbą, jų apibūdinimas, reikšmės ir problematikos įvardijimas yra kiti šio straipsnio tikslai.

Terminai

1. Kepenų pirmos eilės anatominių struktūrų suskirstymas ir rezekcijų terminai

Tai nurodoma 1 lentelėje. Skliaustuose – originalūs Brisbane nomenklatūros terminai.

1 lentelė. Kepenų pirmos eilės anatominių struktūrų suskirstymas ir rezekcijų terminai

Anatominis terminas	Couinaud segmentai	Rezekciją apibūdinantis terminas	Diagrama (apibūdinama sritis paryškinta)
Dešinioji kepenų dalis (<i>Right Hemiliver</i>) arba Dešniosios kepenys (<i>Right Liver</i>)	Sg 5–8 (+/- Sg1)	Dešinioji hepatektomija arba Dešinioji hemihepatektomija	
Kairioji kepenų dalis (<i>Left Hemiliver</i>) arba Kairiosios kepenys (<i>Left Liver</i>)	Sg 2–4 (+/- Sg1)	Kairioji hepatektomija arba Kairioji hemihepatektomija	

Skiriamoji riba: dešiniąją ir kairiąją kepenų dalis skiria plokštuma (*plane*), kertanti tulžies pūslės duobę ir apatinės tuščiosios venos duobę; ji vadinama vidurine kepenų plokštuma (*midplane of the liver*).




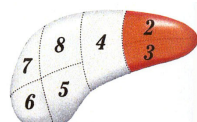
2. Kepenų antros eilės anatominių struktūrų suskirstymas ir rezekcijų terminai

Jie pateikiami 2 lentelėje. Skliaustuose – originalūs Brisbane nomenklatūros terminai. Remiamasi tulžies latakų ir kepenų arterijų anatomija.



3. Kepenų trečios eilės anatominių struktūrų suskirstymas ir rezekcijų terminai

Jie pateikiami 3 lentelėje.

2 lentelė. Kepenų antros eilės anatominių struktūrų suskirstymas ir rezekcijų terminai

Anatominis terminas	Couinaud segmentai	Rezekciją apibūdinantis terminas	Diagrama (apibūdinama sritis paryškinta)
Dešinysis priekinis skyrius (<i>Right Anterior Section</i>)	Sg 5, 8	Anatominį terminą koreguoti formantu „-ektomija“; Dešinioji priekinė sekcioektomija (<i>Right anterior sectionectomy</i>)	
Dešinysis užpakalinis skyrius (<i>Right Posterior Section</i>)	Sg 6, 7	Dešinioji užpakalinė sekcioektomija (<i>Right posterior sectionectomy</i>)	
Kairysis medialinis skyrius (<i>Left Medial Section</i>)	S 4	Kairioji medialinė sekcioektomija (<i>Left medial sectionectomy</i>) arba Segmento 4 rezekcija arba Segmentektomija 4	
Kairysis lateralinis skyrius (<i>Left Lateral Section</i>)	S 2, 3	Kairioji lateralinė sekcioektomija (<i>Left lateral sectionectomy</i>) arba Bisegmentektomija 2, 3	

3 lentelė. Kepenų trečios eilės anatominių struktūrų suskirstymas ir rezekcijų terminai

Anatominis terminas	Couinaud segmentai	Rezekciją apibūdinantis terminas	Diagrama (apibūdinama sritis paryškinta)
Segmentai 1–9	Bet kuris iš Sg 1–9	Segmentektomija (<i>segmentectomy</i>) (pvz., segmentektomija 6)	
Du gretimi segmentai	Bet kurie du nuo Sg 1 iki Sg 9, kai jie šalinami kartu	Bisegmentektomija (<i>bisegmentectomy</i>) (pvz., bisegmentektomija 5,6)	

Segmentai 1 ir 9 paveiksluose nepavaizduoti. Priimtina, jei bet kuri kepenų rezekcija būtų pavadinta remiantis kepenų trečios eilės anatominio suskirstymo terminais, pvz., dešinioji hemihepatektomija gali būti vadinama Sg 5–8 rezekcija.

Skiriamosios ribos: segmentus skiriančiosios ribos yra plokštumos, vadinamos intersegmentinėmis plokštumomis (*intersegmental planes*)



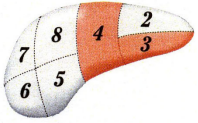
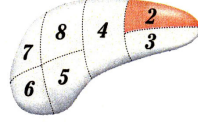
4. Priedas. Alternatyvus kepenų antros eilės anatominių struktūrų suskirstymas

Pateikiamas 4 lentelėje. Šis suskirstymas remiasi vartų venų anatomija.

Kitos anatominės kepenų rezekcijos („sectional“ liver resections)

Nurodoma 5 lentelėje. Pavadinimas „kitos anatominės kepenų rezekcijos“ yra vertinys iš anglų kalbos *other „sectional“ liver resections*.


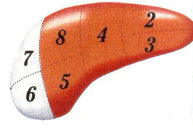
4 lentelė. Alternatyvus kepenų antros eilės anatominių struktūrų suskirstymas

Anatominis terminas	Couinaud segmentai	Rezekciją apibūdinantis terminas	Diagrama (apibūdinama sritis paryškinta)
Dešinysis priekinis sektorius (<i>Right Anterior Sector</i>) arba Dešinysis paramedianinis sektorius (<i>Right Paramedian Sector</i>)	Sg 5, 8	Anatominį terminą koreguoti formantu „-ektomija“, pvz., Dešinioji priekinė sektorektomija (<i>Right Anterior Sectorectomy</i>) arba Dešinioji paramedianinė sektorektomija (<i>Right paramedian sectorectomy</i>)	
Dešinysis užpakalinis sektorius (<i>Right Posterior Sector</i>) arba Dešinysis lateralinis sektorius (<i>Right Lateral Sector</i>)	Sg 6, 7	Dešinioji užpakalinė sektorektomija (<i>Right posterior sectorectomy</i>) arba Dešinioji lateralinė sektorektomija (<i>Right lateral sectorectomy</i>)	
Kairysis medialinis sektorius (<i>Left Medial Sector</i>) arba Kairysis paramedianinis sektorius (<i>Left Paramedian Sector</i>)	S 3, 4	Kairioji medialinė sektorektomija (<i>Left medial sectorectomy</i>) arba Kairioji paramedianinė sektorektomija Bisegmentektomija 3,4	
Kairysis lateralinis sektorius (<i>Left Lateral Sector</i>) arba Kairysis užpakalinis sektorius (<i>Left Posterior Sector</i>)	S 2	Kairioji lateralinė sektorektomija (<i>Left lateral sectorectomy</i>) arba Kairioji užpakalinė sektorektomija (<i>Left posterior sectorectomy</i>) arba Segmentektomija 2	

„Dešinysis priekinis sektorius“ ir „Dešinysis priekinis skyrius“ yra sinonimai. „Dešinysis užpakalinis sektorius“ ir „Dešinysis užpakalinis skyrius“ yra sinonimai. „Kairysis medialinis sektorius“ ir „Kairysis medialinis skyrius“ yra ne sinonimai, o skirtingo turinio terminai. Jais apibūdinamos ne tos pačios anatominės sritys. „Kairysis lateralinis sektorius“ ir „Kairysis lateralinis skyrius“ taip pat yra ne sinonimai, o skirtingo turinio terminai.

Skiriamosios ribos: antros eilės kepenų anatominių struktūrų, kai jos nustatomos pagal vartų venų eigą, ribos – dešinioji ir kairioji intersektorinės plokštumos. Jos neturi žymenų kepenų paviršiuje.

5 lentelė. Kitų skyrių kepenų rezekcijos

Couinaud segmentai	Rezekciją apibūdinantis terminas	Diagrama (apibūdinama sritis paryškinta)
Sg 4–8 (+/- Sg1)	Dešinioji trisekcioektomija (<i>Right Trisectionectomy</i>) (rekomenduojama šį terminą vartoti) arba Išplėstinė dešinioji hepatektomija (<i>Extended Right Hepatectomy</i>) arba Išplėstinė dešinioji hemihepatektomija (<i>Extended Right Hemihepatectomy</i>) (+/- segmentas 1)	
Sg 2, 3, 4, 5, 8	Kairioji trisekcioektomija (<i>Left trisectionectomy</i>) (rekomenduojama šį terminą vartoti) arba Išplėstinė kairioji hepatektomija (<i>Extended Left Hepatectomy</i>) arba Išplėstinė kairioji hemihepatektomija (<i>Extended Left Hemihepatectomy</i>) (+/- segmentas 1)	

Skiriamosios ribos: šiuos skyrius riboja dešinioji ir kairioji intersekcines plokštumos (*right and left intersectional planes*). Kairioji intersekcine plokštuma eina per umbilikalinį plyšį (*umbilical fissure*) ir kepenų pjautuvinio raiščio (*falciform ligament*) prisitvirtinimo prie kepenų vietą. Dešinioji intersekcine plokštuma išorinio žymens kepenų paviršiuje neturi.

6 lentelė. Brisbane 2000 sistemos anatominių terminų vertiniai į lotynų kalbą

Originalūs anatominiai terminai (<i>English</i>)	Vertiniai į lotynų kalbą (<i>Latin</i>)
Right liver Right hemiliver	Hepar dextrum Pars dextra hepatis (alternatyva: lobus dexter hepatis)
Left liver Left hemiliver	Hepar sinistrum Pars sinistra hepatis (alternatyva: lobus sinister hepatis)
Right anterior section Right posterior section Left medial section Left lateral section	Sectio anterior dextra hepatis Sectio posterior dextra hepatis Sectio medialis sinistra hepatis Sectio lateralis sinistra hepatis
Right anterior sector Right posterior sector Left medial sector Left lateral sector	Sector anterior dexter hepatis Sector posterior dexter hepatis Sector medialis sinister hepatis Sector lateralis sinister hepatis
Right paramedian sector Right lateral sector Left paramedian sector Left posterior sector	Sector paramedianus dexter hepatis Sector lateralis dexter hepatis Sector paramedianus sinister hepatis Sector posterior sinister hepatis
Segment	Segmentum, i n
Midplane of the liver	Planum medianum hepatis
Right intersectional plane Left intersectional plane Right intersectoral plane Left intersectoral plane	Planum intersectionale dextrum Planum intersectionale sinistrum Planum intersectorale dextrum Planum intersectorale sinistrum
Umbilical fissure	Fissura umbilicalis
Intersegmental plane	Planum intersegmentale

7 lentelė. Brisbane 2000 metų sistemos kepenų rezekcijos apibūdinančių terminų vertiniai į lotynų kalbą

Originalūs rezekcijų terminai (<i>in English</i>)	Vertiniai į lotynų kalbą (<i>terms in Latin</i>)
Right hepatectomy Right hemihepatectomy	Hepatectomia dextra Hemihpatectomia dextra
Left hepatectomy Left hemihepatectomy	Hepatectomia sinistra Hemihpatectomia sinistra
Right anterior sectionectomy Right posterior sectionectomy Left medial sectionectomy Left lateral sectionectomy	Sectioectomia anterior dextra hepatis Sectioectomia posterior dextra hepatis Sectioectomia medialis sinistra hepatis Sectioectomia lateralis sinistra hepatis
Right anterior sectorectomy Right posterior sectorectomy Left medial sectorectomy Left lateral sectorectomy	Sectorectomia anterior dextra hepatis Sectorectomia posterior dextra hepatis Sectorectomia medialis sinistra hepatis Sectorectomia lateralis sinistra hepatis
Right paramedian sectorectomy Right lateral sectorectomy Left paramedian sectorectomy Left posterior sectorectomy	Sectorectomia paramediana dextra hepatis Sectorectomia lateralis dextra hepatis Sectorectomia paramediana sinistra hepatis Sectorectomia posterior sinistra hepatis
Segmentectomy Bisegmentectomy	Segmentectomia Bisegmentectomia
Right trisectionectomy Extended right hepatectomy Extended right hemihepatectomy	Trisectioectomia dextra Hepatectomia dextra extensa Hemihpatectomia dextra extensa
Left trisectionectomy Extended left hepatectomy Extended left hemihepatectomy	Trisectioectomia sinistra Hepatectomia sinistra extensa Hemihpatectomia sinistra extensa

Lietuvoje medicininės lotynų kalbos vartojimas yra tradiciškai įprastas. Brisbane 2000 metų sistemos terminų vertimas į lotynų kalbą pateikiamas 6 ir 7 lentelėse.

Diskusija

Techninių (darbinių) terminų žodynas, naudojamas tam tikroje specifinėje mokslo, meno, technikos srityje, yra vadinamas terminologija arba nomenklatūra. Kaip bendravimo priemonė, jis atspindi svarbiausius vienos ar kitos srities atradimus, pasiekimus ir susitarimus.

Kepenų anatomicinės struktūros ir rezekcijų apimtis daugelį metų buvo įvardijamos prieštarinčiai. Siauros specializacijos gydytojams išmukti dvi sisteminės nomenklatūras ir jomis naudotis skirtingose gydymo įstaigose tikrai nėra sudėtinga. Tačiau universalios terminijos nebuvimas jau yra mokslo trūkumas.

Suprantama, tokioje dirvoje universitetinis mokymas ir mokymasis tampa nevienareikšmis, kitaip sakant, subjektyvus.

2000 metais Brisbane susitarta dėl kepenų anatomicinių struktūrų ir rezekcinių operacijų terminijos. Manau, kad S. M. Strasbergo analitiniai straipsniai buvo vieni iš svarbiausių energetinių katalizatorių siekiant unifikuoti kepenų anatomijos ir rezekcinių operacijų terminų [6]. 2000 metų sutarimui buvo pasiruota. Nuo tada jo terminus buvo rekomenduota vartoti praktikoje, mokslinėje literatūroje, universitetiniame mokyme. Be abejo, chirurginei filosofijai keistis irgi reikia laiko, tačiau realios ir virtualios globalizacijos pasaulyje kiekvieno proceso laikas vis trumpėja.

Kita pastaba analizuojant Brisbane sutarimo teiginius yra susijusi su suderintomis C. Couinaud ir J. E. Healey Jr bei P. C. Schroy koncepcijomis. Tačiau žodis „derinimas“ nėra mokslinis terminas. Kita

vertus, šiuo mūsų gyvenimo etapu to reikėjo. Nors šių eilučių autorius visada manė, kad J. E. Healey Jr ir P. C. Schroy kepenų pirmos eilės anatominių struktūrų suskirstymas ir rezekcijų terminai „dešinioji kepenų skiltis“ ir „kairioji kepenų skiltis“ (kai jų skiriamoji plokštuma apima Cantlie liniją), „dešinioji lobektomija“ ir „kairioji lobektomija“ (chirurginis terminas konkordantiškas anatominiams) yra labiau pagrįsti, tačiau IHPBA komitetas pirmenybę suteikė C. Couinaud kepenų pirmos eilės anatominiams ir chirurginiams terminams *right liver*, *right hemiliver* bei *left liver*, *left hemiliver*. Tačiau čia reikia būti labai atidiems, nes IHPBA, nors ir pritarė tokiems C. Couinaud pasiūlytiems terminams kaip žodžio formai, tačiau su jų turiniu nesutiko, nes sutarta, kad ne *ligamentum falciforme hepatis* fiksacijos prie kepenų paviršiaus vieta yra dešiniųjų ir kairiųjų kepenų vienas iš skiriamųjų orientyrų. Vadinasi, C. Couinaud kepenų dešinėsios ir kairiosios skilčių sampratai ir išvestiniams terminams (lobektomijoms) nepritarta. O būtent šitai ir yra pateikta kaip mokomoji medžiaga „Chirurgijos“ vadovėlyje.

Kiekvienas vertimas turi savo lingvistinę problematiką. Ji atsiranda ir verčiant terminus į lietuvių kalbą:

- Kokie turi būti tinkamiausi anglų kalbos terminų *right liver* ir *left liver* vertimai: dešinėsios kepenys ar dešinioji kepenų dalis, kairiosios kepenys ar kairioji kepenų dalis?
- Ar galima ieškant tinkamiausių *right liver* ir *left liver* vertimų vartoti gerą lietuvišką žodį „skiltis“ (nors pagal *Brisbane* klasifikaciją to daryti negalima)?
- Kokie turi būti tinkamiausi terminų *right hemiliver* ir *left hemiliver* vertimai? Pabrėžtina, kad logine prasme tai netikslūs terminai ir anglų kalboje, nes dešinioji kepenų dalis sudaro apie 60% kepenų parenchimos tūrio, kairioji – apie 40%, t. y. ne po 50%.
- Koks turi būti termino *sectionectomy* vertimas į lietuvių kalbą (sekcioektomija, skyriaus pašalinimas ar kita)?
- Ar medicininės lotynų kalbos ignoravimo daugelyje pasaulio šalių laikotarpiu verta anglų kalbos terminus versti į mūsų šalyje vartojamą lotynų kalbą ar ne; beje, aptariamų terminų vertimai

į lotynų kalbą paprastesni nei į lietuvių kalbą, išskyrus vieną žodį anglų kalba *hemiliver*.

Žinant, kad kepenų rezekcijos – įprastinės ir ne pačios sudėtingiausios (išskyrus tulžies latakų piktybinius navikus kepenų vartų srityje) bendrosios chirurgijos imties operacijos, tikėtina, jog įsigijus ultragarsinės aspiracinės ar kitos alternatyvios technikos, jos bus rutiniškai atliekamos kelių Lietuvos miestų ligoninių chirurgijos skyriuose. Vengiu vartoti ypač neįprasto, netradicinio ir lingvistiškai neįprasto, o tai reiškia bjauraus, neseniai lietuvių kalbai sukurpto termino „abdominalinė chirurgija“ ir jo vedinių, pavyzdžiui, „abdominalinio chirurgo licencija“ ir pan.

Išvertus Brisbane nomenklatūrinės sistemos terminus dar kartą reikia atsakyti į tokį pagrįstą klausimą: ar naujieji terminai atitinka aštuonis lingvistinius terminų kūrimo reikalavimus? Primename juos [7]:

- 1) terminai turi būti anatomiškai tikslūs;
- 2) anatomijos ir chirurgijos terminai turi atitikti vienas kitą (terminų konkordantiškumo principas);
- 3) terminai turi būti logiški;
- 4) lengvai suprantami;
- 5) lingvistiškai teisingi;
- 6) tikslūs;
- 7) trumpi ir reikšmingi;
- 8) reikia parinkti tokius terminus, kuriuos galima gerai išversti į kitas kalbas.

S. M. Strasbergas 2005 metais dar kartą pabrėžė (pastaba diskusijai pateikta 1999 metais), kad verčiant anglų kalbos žodį *section* į kitas kalbas atsirastų sunkumų [7]. Juk iš tikro mums labai neįprastas *section* tiesioginis vertimas ir jo išvestinis terminas „sekcioektomija“. Todėl lietuvių kalboje greičiausiai reikėtų vartoti alternatyvų dešinėsios kepenų pusės (dešiniųjų kepenų) antros eilės anatominių struktūrų suskirstymą ir rezekcijų pavadinimus. Tokią galimybę suteikia Brisbane nomenklatūros priedas. Tada sakytume taip: „sektorius“ ir „sektorektomija“. Pabrėžtina, kad tai tik grįžimas prie C. Couinaud vartoto žodžio „sektorius“, o ne prie šio termino turinio apibūdinant kairiosios kepenų dalies antros eilės anatomines struktūras (žr. 4 lentelę).

Kalbant apie kitų anglų kalba užrašytų terminų vertimus, taip pat gali rasti lingvistinių keblumų. Pirmos eilės anatominių struktūrų terminai „dešinėsios

kepenys“ (verčiant *right liver*), „kairiosios kepenys“ (verčiant *left liver*) būtų labai neįprasti. Kita vertus, lotyniški terminai *hepar dextrum* ir *hepar sinistrum* lingvistiškai yra taisyklingi. Išvestiniai lotyniški terminai taip pat būtų tikslius: *hepatectomia dextra*, *hepatectomia sinistra*, *hemihepatectomia dextra*, *hemihepatectomia sinistra*.

Kalbant apie kepenų antros eilės anatominių struktūrų terminus istorija kartojasi. Įprastiniais taptų tik lotyniški terminai: pavyzdžiui, *sectio anterior dextra* ir *sectioectomia anterior dextra*.

Kepenų trečios eilės anatominių struktūrų terminų vertiniai nei į lietuvių, nei į lotynų kalbą keblumų nekelia.

Nors šiame straipsnyje pagrindinis dėmesys kreipiamas į Brisbane 2000 metų nomenklatūrinę sistemą, negalima nepaminėti visų įtakingiausių asmenybių, kurios reikšmingai prisidėjo prie kepenų segmentinės anatomijos ir chirurgijos mokslo plėtotės [8].

- Spiegel (1622): pirmasis aprašė kepenų kaudalinę skiltį; ją pavadino *lobus exiguus*; tai vėliau buvo vadinama kaudalinės skilties (lot. *lobus caudatus*) kairiaja, t. y. Spiegelio, skiltimi; šiandien Spiegelio aprašytoji kepenų sritis vadinama 1 segmentu [9].
- J. Walaeus (1640): pirmasis aprašė kepenų triadą; todėl C. Couinaud pagrįstai šią triadą (pluoštą) su ją supančia jungiamojo audinio makštimi vadina ne Glisson, o Walaeus pluoštu.
- F. Glisson (1642): patvirtino J. Walaeus teiginį po dvejų metų, t. y. 1642-aisiais, išleistoje knygoje *Anatomia hepatis*.
- R. T. H. Laennec (1803): reikšmingi kepenų išorinio dangalo (kapsulės) tyrimai; esminis jo įnašas į kepenų anatomijos tyrimus – tai įrodymai, kad išorinis kepenų dangalas ir kepenis dengianti pilvaplėvė yra dvi skirtingos struktūros; eponiminiai terminai – „Laenneco kapsulė“, „Laenneco dangalas“.
- H. Rex (1888): nustatė tikrąją kepenų dešinioios ir kairiosios skilčių ribą; tai yra linija (dabar tai vadinama plokštuma) nuo tulžies pūslės duobės iki apatinės tuščiosios venos duobės; per šią liniją einantis menamas plyšys pavadintas pagrindine portine frisūra; eponiminis terminas – „Rex linija“; žinomas dar vienas eponiminis terminas „recessus Rex“ [10].
- J. Cantlie (1897): patvirtinami H. Rex atradimai; eponiminio termino „Cantlie linija“ prasmė atitinka minėto eponiminio termino „Rex linija“ prasmę; literatūroje pasitaiko ir dar vienas tą pačią prasmę turintis eponiminis terminas „Rex-Cantlie-Serege linija“ [11].
- H. Rouviere (1924): vaga kepenų visceraliniame paviršiuje, kuria eina 6 segmento triada; eponiminis terminas „Rouviere vaga“; naujųjų laikų tyrimais patikslinta, jog Rouviere vaga eina 6 segmento 6a subsegmento triada [12].
- H. McIndoe ir V. S. Counseller (1927): atliko reikšmingus intrahepatinės anatomijos tyrimus [13].
- C.-H. Hjörtsjö (1951): reikšmingi topografiniai intrahepatinės tulžies latakų sistemos tyrimai; jais remiantis prieita prie išvados, kad kepenys yra segmentinis organas [14]; teigiama, kad J. E. Healey Jr ir P. C. Schroy darbo sėkmę lėmė C.-H. Hjörtsjö darbų detali analizė [15].
- H. Elias, D. Petty (1952): nustatė, kad tarp kepenų venų dažniausiai randamos pakankamai gausios jungtys [16].
- C. Couinaud (1953–1954): segmentinė kepenų anatomijos koncepcija, pagrįsta vartų venų šakojimosi ypatybėmis; apibūdino aštuonis segmentus [2].
- J. E. Healey Jr, P. C. Schroy (1953): segmentinė (sritinė) kepenų anatomijos koncepcija, pagrįsta tulžies latakų eigos ir arterijų šakojimosi ypatybėmis [3].
- N. A. Goldsmith, R. T. Woodburne (1957): patvirtino, kad intrahepatinių tulžies latakų eiga ir arterijų šakojimasis yra labai panašus į vartų venų šakojimąsi; pripažįstama jo darbų reikšmė tiriant segmentinę kepenų struktūrą [17].
- Kiti: F. P. Mall (1906), H. M. Evans (1912), H. N. Segall (1923), A. Mellnikoff (1924), M. H. Fainsinger (1950), O. Norman (1951), H. Schmidt ir E. Guttmann (1956), G. Koiss ir I. Miletitis (1958), R. L. Banner ir R. D. Brasfield (1958) [18], N. A. Michels (1966) [15], G. A. Kune (1969) [19], K. J. Hardy ir D. H. Nye [20, 21].

Neabejotina, kad žymiausi praeito amžiaus darbai kepenų anatomijos srityje – tai C. Couinaud [2] ir J. E. Healey, P. C. Schroy [3] straipsniai. C. Couinaud 1 segmento ir 9 segmento apibūdinimas buvo tolesnė šių darbų tąsa [9]. Dviejų koncepcijų rezultatas – dvi turiniu skirtingos terminų sistemos.

Kalbant apie Lietuvos mokslininkų chirurgų darbus siekiant patikslinti kepenų segmentinę anatomiją privalu paminėti Vilniaus universiteto prof. Juozo Serapino veiklą. Kepenų makroanatomijos tyrimus jis pradėjo 1961 metais. Pirmieji moksliniai straipsniai šia tematika pasirodė 1964 metais rusų kalba. Tačiau svarbiausieji iš jų – 1969, 1970 metais [22, 23]. Moksliniai tyrimai apibendrinti 1972 metais apgintoje habilitacijos disertacijoje, kurioje išdėstyti milžiniško originalaus objektyvaus anatominio tyrimo rezultatai. Tirtos 532 žmonių lavonų kepenys ir 182 šunų kepenys; iš viso – 714 kepenų korozinių preparatų. Palyginimui: C. Couinaud tyrė 111 kepenų preparatų (dažniausiai rėmėsi 103 koroziniais preparatais), kiti žinomi tyrėjai – gerokai mažiau. Svarbiausios J. Serapino išvados yra tokios:

- Kepenis reikia skirstyti į tris sektorius – kairįjį, vidurinį ir dešinįjį – o ne į keturis, nes vartų vena šakojasi ne į keturis, o į tris kamienus – *truncus sinister* (atitinka kairiąją *v. portae* šaką), *truncus medius* (atitinka *v. portae anterior*) ir *truncus dexter* (atitinka *v. portae posterior*).
- Kepenų segmentų skaičius nėra vienodas. Dažniausiai kepenis sudaro devyni segmentai ($72 \pm 3,2\%$), rečiau – 8 segmentai ($16,5 \pm 2,6\%$), dar rečiau – 7 segmentai ($5 \pm 1,5\%$). Kartais randama 10 segmentų ($3,5 \pm 1,3\%$). Dėl ryškių variacijų 3% atvejų segmentinės struktūros įvertinti neįmanoma (šiam atsakingam įvertinimui buvo atrinkta 200 preparatų).
- Kai dėl ryškių variacijų segmentinės struktūros įvertinti neįmanoma (3% atvejų), t. y. kai nėra sektorinių ir segmentinių šakų, matomos dauginės intraorganinės jungtys, kurių tipinės segmentinės

kepenų struktūros atvejais nebūna. Todėl visada, kai ruošiamasi kepenų rezekcinei operacijai, būtina vertinti jų kraujagysles (atlikti angiografiją).

Tai, kad tuo metu prof. Juozas Serapinas konstatavo, jog kepenis dažniausiai sudaro ne aštuoni (C. Couinaud teiginys), o devyni segmentai, buvo jo svarbiausias įnašas į tolesnę kepenų segmentinės struktūros koncepcijos plėtotę. C. Couinaud kepenų 9 segmentą apibūdino tik po 25 metų, kai dar sykį įvertino savo nepalyginti mažesnę nei J. Serapino kolekciją ir paskelbė tai plačiai prieinamoje ir visiems suprantamoje literatūroje.

Reikia ir būtina naudoti tuo, kas sieja, o ne skiria.

Išvados

Kasdieniam ir akademiniam darbe, mokslinėse diskusijose, publikacijose, apibūdinant kepenų anatomiją ir rezekcines operacijas, reikia remtis 2000 metų Brisbane nomenklatūros terminais. Brisbane sutarimas suteikia pakankamą terminų pasirinkimo laisvę kitose – ne anglų – kalbose. Dėl specifinių lingvistinių priežasčių negalint išversti vieno ar kito žodžio iš anglų kalbos, galima pasinaudoti lotynų kalba, jei tai yra priimta šalyje. Kita vertus, kepenų anatomijos ir rezekcinių operacijų terminai turi būti tobulinami bendru sutarimu. Terminas *lobe* (kai dešiniąją ir kairiąją skiltis „skiria“ vidurinę kepenų plokštumą) yra tinkamesnis kepenų anatomijos ir rezekcijų nomenklatūrai nei Brisbane sistemos terminai *hemiliver* ir *liver*. Ne anglų kalba, o lotynų kalba, kuri išlieka tradicine akademinė medicinos kalba, galėtų būti pamatinė parenkant ir nustatant anatomijos ir chirurgijos terminus kepenų anatomijos ir rezekcijų terminų nomenklatūrai. Lietuvių kalba 2006 metais išleistame „Chirurgijos“ vadovėlyje nurodytais terminais, apibūdinančiais kepenų rezekcijų apimtis, naudoti negalima. Prof. Juozo Serapino įnašas į devynių segmentų kepenų struktūros koncepcijos tyrimo istoriją turi būti įvertintas iš naujo.

LITERATŪRA

1. Terminology committee of the IHPBA. Terminology of liver anatomy and resections. HPB Surg 2000; 2(3): 333–339.
2. Couinaud C. Lobes et segments hepatiques. Notes sur

l'architecture anatomique et chirurgicale du foie. La presse medicale 1954; 62 (33): 709–712.

3. Healey JE Jr, Schroy PC. Anatomy of the biliary ducts

within the human liver. Analysis of the prevailing pattern of branchings and the major variations of the biliary ducts. *Arch Surg* 1953; 66: 599–616.

4. Barauskas G, Pundzius J. Kepeny, tulžies sistema, kasa. Iš: Pundzius J. ir kt. *Chirurgija*. Vilnius: Charibdė, 2006; p. 439–535.

5. Bismuth H. Surgical anatomy and anatomical surgery of the liver. *World J Surg* 1982; 6 (1): 3–9.

6. Strasberg SM. The terminology of liver anatomy and liver resections: coming to grips with hepatic Babel. *J Am Coll Surg* 1997; 184: 413–434.

7. Strasberg SM. Nomenclature of hepatic anatomy and resections: a review of the Brisbane 2000 system. *J Hepatobiliary Pancreat Surg* 2005; 12: 351–355.

8. Couinaud C. *Surgical anatomy of the liver revisited*. Paris, 1989.

9. Couinaud C. The paracaval segments of the liver. *J Hep Bil Pancr Surg* 1994; 2: 145–151.

10. Rex H. Beitrage zur morphologie der saugerleber. *Morphol Jahrb* 1888; 14: 517–615.

11. Cantlie J. On a new arrangement of the right and left lobes of the liver. *Proc Anat Soc Great Britain and Ireland* 1897; 32: 4–9.

12. Nimura Y. Surgical anatomy of the biliary ducts. In: *Medical radiology. Biliary tract radiology*. Edited by P. Rossi. Berlin, Heidelberg: Springer-Verlag, 1997; p. 21–30.

13. McIndoe AH, Counseller VS. The bilaterality of the liver. *Arch Surg* 1927; 15: 589–612.

14. C-H. Hjörtsjö. The topography of the intrahepatic duct systems. *Acta Anat* 1951; 11: 599–615.

15. Michels NA. Newer anatomy of the liver and its variant blood supply and collateral circulation. *Am J Surg* 1966; 112: 337–347.

16. Elias H, Petty D. Gross anatomy of the blood vessel and ducts within the human liver. *Am J Anat* 1952; 90: 59–111.

17. Goldsmith NA, Woodburne RT. The surgical anatomy pertaining to liver resection. *Surgery, Gynecology & Obstetrics* 1957, September: 310–318.

18. Banner RL ir Brasfield RD. Surgical anatomy of the hepatic vein. *Cancer* 1958; 11: 22–23.

19. Kune GA. The anatomical basis of liver surgery. *Aust N Z J Surg* 1969; 39 (2): 117–126.

20. Hardy KJ, Nye DH. The anatomy of the umbilical vein. *Aust N Z J Surg* 1969; 39 (2): 127.

21. Hardy KJ. The hepatic veins. *Aust N Z J Surg* 1972; 42 (1): 11–14.

22. Serapinas J. Apie kepenų sektorius ir segmentus. *Sveikatos apsauga* 1969; 11: 8–14 (in Lithuanian with abstract in Russian).

23. Serapinas J. O segmentach peceni celoveka i chirurgiceskich dostupach k nim. *Vestnik chirurgii im. I.I. Grekova* 1970; 4: 48–55 (in Russian).

Nuomonė

Medicinos terminų parinkimas, vartojimas ir jų unifikavimas visada buvo sunkus ir nedėkingas darbas. Medikų kalba neretai yra specifinis žargonas, kurį lemia kasdienė praktika ir svetimų kalbų terminai, tarp jų ir lotynų.

Raimundo Lunevičiaus straipsnyje „Terminai kepenų anatomijai ir rezekcijoms apibūdinti: Brisbane 2000 metų sistema būtina naudotis ir Lietuvoje“ ne tik informuojama apie Brisbane nomenklatūrinę sistemą, bet ir pateikiamas jos terminų vertimas į lietuvių ir lotynų kalbas. Tai sveikintina. Medicinos terminai, nors ir gali būti kritikuojami ir keičiami, turi būti visų vienodai vartojami.

Šiuo metu lietuviškiems medicinos terminams ir pavadinimams vis daugiau įtakos turi anglų kalba. Tačiau angliškus terminus ne visada galima tiksliai išversti į kitas kalbas – lietuvių, lotynų. Kita vertus,

lotynų kalba Lietuvoje vis dar išlieka medicinos terminų pagrindas. Todėl anglų kalbos terminų atitikmenų paieška tiek gimtojoje lietuvių, tiek medicini-
nėje lotynų kalboje yra labai svarbi.

Šiame straipsnyje paminėti profesoriaus Juozo Serapino darbai yra nepelnytai pamiršti.

Manau, kad profesoriaus Raimundo Lunevičiaus straipsnis „Terminai kepenų anatomijai ir rezekcijoms apibūdinti: Brisbane 2000 metų sistema būtina naudotis ir Lietuvoje“ yra pirmasis postūmis peržiūrint ir naujai adaptuojant visą mūsų šiuolaikinę terminiją lietuvių kalba.

Doc. dr. Juozas Stanaitis
*Vilniaus universiteto Medicinos fakulteto
Gastroenterologijos, nefrourologijos
ir chirurgijos klinikos
Bendrosios chirurgijos centras*